

**ESCUELA SUPERIOR
POLITECNICA DEL LITORAL**

**FACULTAD DE INGENIERIA MARITIMA
Y CIENCIAS DEL MAR**

**“OBSERVACIONES HISTOPATOLOGICAS DE JUVENILES
PENAEUS VANNAMEI SOMETIDOS A DIETAS ARTIFICIALES
CON DIFERENTES CONCENTRACIONES DE UNA SAL DE
ACIDO ASCORBICO (VITAMINA C)”.**

TESIS DE GRADO

**Previa obtención del título de:
ACUICULTOR**

**Presentada por:
LEXI VERA MUÑOZ**

GUAYAQUIL-ECUADOR

AGRADECIMIENTO

Quisiera dejar expreso mi más sincero agradecimiento a la familia Aráuz-Pesantes, en especial a Jenny Aráuz P. por su valiosa amistad en los buenos y malos momentos.

De igual manera me gustaría dejar constancia de mi agradecimiento al Centro Nacional de Acuicultura e Investigaciones Marinas "Edgar Arellano" (CENAIM) por el financiamiento de este trabajo y a las personas que de una u otra manera colaboraron en la realización y desarrollo de este tesis.

Dr. Manuel Palacios Ch.

Director de la tesis y jefe del Lab.
Microbiología- Patología del
CENAIM



BIBLIOTECA
C.A. M.A.
MARINERA

Q.F. César Molina P

Jefe del Lab. de Nutrición del
CENAIM

Q.F. Nelson Montoya V.

Jefe del Lab. de Cromatografía del
CENAIM

Blgo. Eduardo Cavezas R.

Jefe del Lab. de Fitoplancton del
CENAIM

Acuic. Gabriel Rivera L.

Técnico del Lab. de Microbiología-
Patología del CENAIM

DEDICATORIA



BIBLIOTECA
UNIVERSIDAD DE SEVILLA

A mis Padres:

NEPTALI Y MARIA

A mis hermanos:

JUAN CARLOS Y JAQUELINE

DECLARACION EXPRESA

"La responsabilidad por los hechos y doctrinas expuestos en esta tesis, me corresponden exclusivamente; y el patrimonio intelectual de la misma a la ESCUELA SUPERIOR POLITECNICA DEL LITORAL".

(Reglamento de Exámenes y Títulos profesionales de la ESPOL).



BILEY VERA
ING. ING.
MARITIMA

Lexy Vera M.



BIBLIOTECA
FAC. ING.
MARITIMA

Ing. Raúl Coello
Presidente Tribunal

Dr. Manuel Palacios
Director Tesis

Acuic. Henry Alvarez
Miembro Tribunal

Jorge Calderón V., Ph.D
Miembro Tribunal

RESUMEN

Se realizaron análisis histológicos y comprobación mediante métodos histoquímicos de la presencia de melanina, a juveniles *Penaeus vannamei* sometidos a cinco dietas experimentales con diferentes concentraciones de una sal de L-Ascorbato-2-Fosfato de Mg (APM) usada como fuente de ácido ascórbico (AA).

En los animales alimentados con la dieta control (0 mg APM/Kg. de dieta), se observaron cambios histológicos marcados a nivel de tejidos hepatopancreáticos, intestino anterior y posterior, tejido conectivo subcuticular de la región cefalotorácica y abdominal.

Las lesiones estaban caracterizadas por infiltración de células hemocíticas, sin restos de material extraño y acompañadas siempre de un pigmento oscuro, el cual mediante análisis histoquímico demostró ser melanina.

Los camarones alimentados con las dietas que contenían 50, 80, 110 y 140 mg. de APM/Kg no presentaron cambios histológicos mayores. Por lo general los tejidos y órganos, mantuvieron una apariencia normal, observándose únicamente a nivel macroscópico zonas melanizadas en periópodos, antenas, urópodos, rostrum, cutícula cefalotorácica y abdominal.

INDICE GENERAL

	Pág.
RESUMEN.....	V
INDICE GENERAL.....	VI
INDICE DE TABLAS.....	VIII
INDICE DE FIGURAS.....	IX
INDICE DE FOTOS.....	X
INTRODUCCION.....	11
I. VITAMINA C (ACIDO ASCORBICO).....	14
1.1 Estructura Química, Características.....	14
1.2 Funciones Fisiológicas en Vertebrados.....	16
1.3 Importancia de la Vitamina C en Peces.....	17
1.4 Importancia de la Vitamina C en Camarones.....	22
II. MATERIALES Y METODOS.....	29
2.1 Animales.....	29
2.2 Dieta.....	33
2.2.1 Preparación de la Dieta.....	33
2.2.2 Distribución de la Dieta.....	35
2.3 Técnicas Histológicas.....	35
2.3.1. Recolección y Fijación de las Muestras.....	35
2.3.2. Procesamiento de la Muestra.....	39
2.3.3. Tinción.....	39
2.4 Técnicas de Histoquímica.....	39

	VII
2.4.1. Obtención de Cortes de Tejido.....	39
2.4.2. Tinciones.....	40
III. RESULTADOS Y DISCUSION.....	41
3.1 Resultados Histológicos.....	41
3.2 Resultados Histoquímicos.....	51
CONCLUSIONES.....	57
RECOMENDACIONES.....	59
ANEXOS.....	60
BIBLIOGRAFIA.....	71

INDICE DE TABLAS

	Pág.
Tabla I Composición de las dietas experimentales conteniendo varios niveles de APM.....	33
Tabla II Formulación de pre-mezcla de minerales.....	34
Tabla III Formulación de los elementos trazas.....	34
Tabla IV Distribución de las dietas/tanques.....	35

INDICE DE FIGURAS

	Pág.
Fig. 1 Estructura Química.....	14
Fig. 2 Diagrama de activación del sistema proPO.....	28

INDICE DE FOTOS

	Pág.
Foto 1 Pesaje de animales.....	31
Foto 2-3 Disposición de tanques.....	31-32
Foto 4 Reservorio.....	32
Foto 5 Fijacion y preservación.....	37
Foto 6 Disección/trisección de muestras.....	37
Foto 7 Procesamiento de muestras.....	38
Fotos 8-11 Zonas melanizadas.....	42-43
Foto 12 Infiltración de hemocitos en nódulos de melanina.....	47
Foto 13 Engrosamiento del intestino medio.....	47
Foto 14 Destrucción de túbulos hepatopancreáticos.....	48
Fotos 15-16 Formación de nódulos de melanina.....	52

INTRODUCCION

En la actualidad el Acido Ascórbico (AA), ha sido identificado como una vitamina importante en la dieta de juveniles de *Penaeus vannamei* (He y Lawrence, 1993) especie de gran importancia económica en nuestro medio, demostrándose que las deficiencias de esta vitamina en la dieta de los animales trae como resultado alteraciones en el desarrollo y crecimiento normal de los mismos.

El AA es una vitamina hidrosoluble que actúa como un reductor biológico, es decir participa activamente en el transporte de iones de hidrógeno, juega un rol importante en la producción de esteroides adrenales y además es esencial en la formación de colágeno de los cartílagos y huesos. El ácido ascórbico actúa también como cofactor en la conversión de ciertos compuestos químicos y está involucrado en el mantenimiento normal de la sangre (Halver, 1989; Speek *et al.*, 1984).

La vitamina C es considerada como un desintoxicante universal, ya que actúa reforzando los cientos de defensas naturales del individuo (Hanna y Golant, 1977. Fide Halver, 1989).

Halver, (1989), verifico la presencia de una serie de trastornos nutricionales en peces y mamíferos a causa de una mala suplementación de ácido ascórbico, entre los cuales se encuentran

hemorragias, anemia, pobre formación de huesos y cartílagos, edema, entre otros.

Por otro lado, se ha demostrado la necesidad de dosis mayores de AA en la dieta de reproductores de peces como trucha arcoiris (Sandnes, 1988), y reproductores de camarones peneidos, tales como *Penaeus japonicus* (Alava *et al.*, 1993) y *P. indicus* (Cahu *et al.*, 1991), es así como al aumentar la cantidad de vitamina C en la dieta se ha observado un incremento en la resistencia a estrés después en el proceso de ablación, mejoras en la síntesis y regulación hormonal, aumento en la maduración ovárica, no hay cambios degenerativos en los tejidos y órganos de reproducción, mayor fertilidad y aumento en la tasa de supervivencia, tanto para peces como para camarones.

Trabajos efectuados por Lightner *et al.*, (1977); Sedgwick, (1979); Shigueno, (1988), demuestran que existen una serie de trastornos nutricionales en *P. stylirostris*, *P. japonicus*, *P. aztecus* y *P. californiensis* a causa de deficiencia de vitamina C, como son disminución en el crecimiento y desarrollo anormal de los animales, pobre conversión alimenticia, reducción en la frecuencia de muda o muda incompleta, disminución en la resistencia a factores estresantes y síntesis incompleta de colágeno.

Otra alteración que se ha observado en camarones es la presencia de lesiones oscuras en el tejido conectivo del cuerpo, especialmente bajo el exoesqueleto, abdomen, carapacho, branquias y en los intestino anterior y posterior, las cuales son muy notorias

dependiendo de la mayor o menor presencia de ácido ascórbico en la dieta de los animales, debido a esta apariencia negruzca se ha derivado el nombre de enfermedad de la "Muerte Negra" (Lightner *et al.*, 1977; Magarelli, *et al.*, 1979; Akiyama *et al.*, 1992).

A nivel microscópico Lightner *et al.*, (1977), demostraron en tres especies de peneidos *P. stylirostris*, *P. californiensis* y posteriormente en *P. aztecus* que las lesiones de color oscuro se producían por la pérdida de tejido conectivo en los tejidos subepiteliales de la hipodermis cuticular, la capa serosa de las paredes del estómago, y las capas serosa glandular y epitelial del intestino posterior; y que estas lesiones estaban compuestas de masas de hemocitos acompañadas de un pigmento oscuro, el cual mediante análisis histoquímico demostró ser melanina. Una de las principales características de las lesiones hemocíticas producidas por la enfermedad de la "Muerte Negra", es que ocurren casi exclusivamente en el tejido conectivo.

Como se puede observar de los antecedentes expuestos, existe una falta de investigación sobre la especie *P. vannamei* la cual es de gran importancia comercial en nuestro medio.

Justamente el objetivo de este trabajo fue la evaluación de los cambios histoquímicos e histopatológicos, asociados con la probable presencia de la denominada enfermedad de la "Muerte Negra" en camarones *P. vannamei* sometidos a diferentes concentraciones de ácido ascórbico (vitamina C).

CAPITULO I

VITAMINA C, ACIDO ASCORBICO

1.1 Estructura Química, Características.

El ácido ascórbico y su forma inactiva análoga, el ácido dehidroascórbico, tiene la fórmula $C_6H_6O_6$ y su fórmula estructural es simple, como se demuestra en la figura 1.

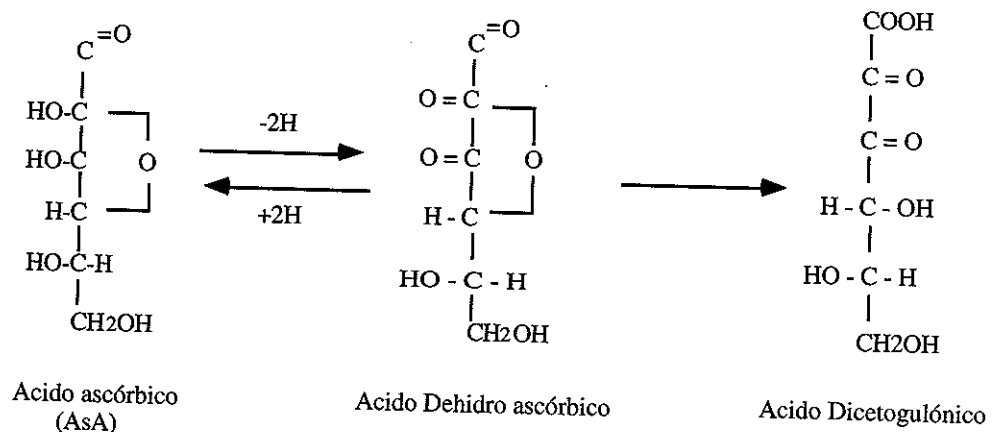


Fig. 1 vitamina C; L- ácido ascórbico a la izquierda y su forma oxidada el ácido dehidroascórbico en el centro y el ácido diketogulónico a la derecha (Masumoto *et al.*, 1991).

La forma reducida o activa es una sal cristalina, blanca, sin olor, soluble en agua, pero insoluble en solventes orgánicos. Esta forma puede ser oxidada fácilmente hasta transformarse en ácido dehidroascórbico, el cual tiene menor actividad biológica que su forma reducida. Sin embargo este proceso de oxidación-

reducción es reversible, pero de una fuerte oxidación del ácido dehidroascórbico resulta el ácido dicetogulónico, esta reacción es irreversible y el ácido obtenido no tiene actividad biológica (Halver, 1989; Masumoto *et al.*, 1991).

Por otro lado se conoce actualmente que el AA es fácilmente oxidado en condiciones neutras o alcalinas. La oxidación por oxígeno molecular, metales de transición u otros oxidantes es acelerada por la humedad, pH, calor, luz y tiempo (Grant *et al.*, 1989; Kanazawa *et al.*, 1992; Houng-Yung, 1993).

Es así como en muchas dietas de peces y camarones los niveles de AA pueden ser completamente diferentes en relación a la demanda metabólica, debido a la pérdida durante el procesamiento y almacenamiento, sumado a las pérdidas ocasionadas por lixiviación de la vitamina en el agua una vez que el alimento entra en contacto con la misma (Sato *et al.*, 1993; Teshima *et al.*, 1991; Kanazawa *et al.* 1992; Shigueno *et al.*, 1988; Soliman *et al.*, 1987; Hilton *et al.*, 1977) y su rápida disminución *in vivo* durante el estrés (Wedemeyer, 1969).

Debido a estas características se ha investigado la eficacia de fuentes derivadas de vitamina C mas estables, y que puedan ser aprovechadas por los animales que están siendo alimentados. AA cubierto de glicerido, sulfato de AA, la sal de sodio de AA, Ascorbato-2-Monofosfato han sido utilizados exitosamente en dietas artificiales de peces y camarones

(Soliman *et al.*, 1987; Lovell y El Naggar, 1989). Recientemente el L- ascorbato-2-fosfato-Mg (APM), un ester de fosfato, ha sido examinada como una de las formas mas estables de AA, obteniéndose resultados satisfactorios en peces como Channel catfish, *Ictalurus punctatus* (El Nagar y Lovell, 1991); *Seriola quinqueradiata* (Kanazawa, *et al.*, 1992) y en camarones como *Penaeus japonicus* (Shigueno y Itoh, 1988) y *P. monodon* (Abe *et al.*,1990). Este compuesto pierde de 10-20% de su efectividad en el proceso de manufactura del alimento, y después de almacenarlo por 20 meses las pérdidas de APM fueron del 30% (Shigueno y Itoh, 1988).

El contenido de ácido ascórbico en una preparación de APM, es de 46.40%, esto es, por cada 100 gramos de APM, el animal dispone de 46.40 gramos de vitamina C (Manual de Phospitan C de Showa Denko).

1.2 Funciones Fisiológicas en Vertebrados

El ácido ascórbico actúa como reductor biológico participando en el transporte de iones de hidrógeno, está involucrado en muchas reacciones de hidroxilación en tejidos vivos, y a diferencia de la vitamina B no actúa como coenzima, sino mas bien es un cofactor de estas reacciones (Sandnes, 1991). Está involucrado en procesos de desintoxicación de drogas aromáticas, y también actúa en la formación de esteroides adrenales (WHO, 1970. Fide Halver, 1989).

El ácido ascórbico es necesario para la formación de colágeno, así como de la formación normal de los dientes, huesos y reparación de tejido (Knox y Goswami, 1961; Gould, 1960. Fide Halver, 1989).

La vitamina C actúa junto con la vitamina E en el mantenimiento de antioxidantes intracelulares y atrapa radicales libres. Su actuación sinérgica con la vitamina E y el selenio mantiene la actividad de glutatone peroxidasa y superoxidasa dismutasa. La conversión de ácido fólico a ácido folánico requiere de vitamina C, la cual actúa como cofactor del proceso (Wolbach y Home, 1926; Woodruff, 1964. Fide Halver, 1989). El AA participa en la formación de fracciones de sulfato de condriolina y sustancias de crecimiento intercelular y es capaz de formar derivados de sulfato con características químicas estables (West *et al.*, 1966; Tolbert *et al.*, 1975; Andrews y Crawford, 1982. Fide Halver, 1989).

1.3 Importancia de la Vitamina C en Peces

El ácido ascórbico es requerido por células eucarióticas, pero los invertebrados, primates y peces no poseen la capacidad de sintetizarlo, debido a la ausencia de L-gulonolactona oxidasa, enzima que actúa en la transformación de L-gulonolactona en 2-ceto-L-gulonolactona dentro del proceso de biosíntesis de ácido ascórbico desde la glucosa o galactosa (Sandnes, 1991).

Como un agente reductor fuerte, el AA está involucrado en muchas funciones biológicas, inclusive crecimiento, reproducción, respuesta al estrés, resistencia a enfermedades, antioxidación y metabolismo lipídico (Masumoto *et al.*, 1991).

Diferencias significativas en peso promedio, peso ganado, supervivencia y eficiencia en la alimentación, fueron observados en Seabass fingerling (alevines de Lubina), *Lates calcarifer*, cuando fueron alimentados con dietas deficientes de AA (Boonyaratpalin *et al.*, 1990).

Halver *et al.*, (1975) demostraron que las truchas arcoiris, *Salmo gardneri* desarrollaban lordosis, escoliosis, parálisis, daños en los cartílagos de soporte e hiperplasia de los tejidos de las branquias cuando eran alimentadas con dietas artificiales carentes de AA.

En este mismo trabajo se pudo observar en diferentes especies de peces, tales como truchas arcoiris, Brook trout (*Salvelinus fontinalis*), salmón coho (*Oncorhynchus kisutch*), cherry salmon (*O masou*), carpas (*Cyprinus carpio*), guppy (*Poecelia reticulata*), yellowtail (*Seriola quinqueradiata*), channel catfish (*Ictalurus punctatus*), y anguila japonesa (*Anguilla japonicus*), una serie de trastornos tales como desarrollo anormal de las paredes del cráneo, dislocación y fractura de las vértebras, desarrollo incompleto de los opérculos, hemorragias alrededor

de los ojos, boca, en la región dorsal lateral, en la superficie interna y externa de los opérculos, cuando se les proporcionaron dietas deficientes en vitamina C.

Por último Halver *et al.*, (1975) demostraron que el desarrollo de síntomas de escorbuto depende de la especie, edad y temperatura a la cual crecen los peces, y que algunas especies pueden almacenar excesos de vitamina C para usos futuros. Posteriormente fue comprobado que la piel es el principal lugar de almacenamiento (Tucker *et al.* 1986).

Se reportaron cambios histopatológicos severos a nivel de tejido de soporte, alteraciones en la síntesis de colágeno en la piel, branquias, bulbo arterial, válvulas del sinus ventricular del corazón, submucosa del intestino y en la región periostal de la columna vertebral, en truchas arcoiris sometidas a dietas deficientes de AA (Gabaudan *et al.*, 1990).

Una dosis de AA marcado con carbono 14, demuestra que éste es tomado rápidamente desde las áreas donde el colágeno se formó en truchas arcoiris (Halver, 1972. Fide Masumoto *et al.*, 1991).

Los componentes esenciales del colágeno son únicamente los aminoácidos hidroxiprolina e hidroxilisina. El AA toma el átomo de Fe⁺⁺ prostético de la enzima hidroxilasa en el estado de

hierro reducido y mantiene la actividad enzimática. Inadecuados niveles de AA en la dieta tiene como consecuencia una reducción en la actividad de la hidroxilisina en el colágeno (Masumoto. *et al.*, 1991).

En otra especie, los cíclidos nativos de México *Cichlasoma urophthalmus*, Günther, alimentados con dietas carentes de AA, presentaron cambios importantes, tales como inflamación en la epidermis con espongiosis y también procesos degenerativos en las células basales, inflamación del músculo, cambio en el número y posición del núcleo, vacuolización y necrosis, degeneración y pérdida de fibras, anormalidad en los ganglios y neuronas del tejido nervioso, con cambios que van desde una ligera inflamación hasta cromatólisis central, necrosis focales de los hepatocitos en el hepatopáncreas (Chávez de Martínez *et al.*, 1991).

En aquellos peces extremadamente deficientes las observaciones histológicas demuestran hipertrofia del tejido adrenal y hemorragia en la base de las aletas, produciéndose además anemia, escoliosis lordosis y muerte (Kitamura *et al.*, 1965. Fide Halver, 1989).

Varios estudios en trucha arcoiris han demostrado que estos peces presentan un incremento en la supervivencia cuando son infectados con parásitos, bacterias y virus, siempre y cuando

reciban altas dosis de AA en la dieta, lo cual hace suponer que existe una respuesta mejorada del sistema inmunológico del animal (Gabaudan *et al.*, 1990).

En la actualidad se conoce la importancia que tiene el AA en el funcionamiento del sistema inmunológico de los individuos que son incapaces de sintetizar su propio AA, tales como los peces. Las células de este sistema contienen grandes cantidades de AA, además se sabe que cuando existen infecciones por agentes patógenos de cualquier tipo, los requerimientos de AA se incrementan para contrarrestar la infección (Bendich, 1990).

En humanos la adición de AA produce una ruptura en las cadenas de ADN o ARN de los agentes virales, lo cual causa una pérdida de la acción infecciosa del virus, se especula que puede suceder algo parecido en peces (Bissell *et al.*, 1980; Salo y Cliver, 1978; Blakeslee *et al.*, 1985; Morigaki y Ito, 1982. Fide Bendich, 1990).

El AA está relacionado también con el proceso de reproducción en los peces, es así como se ha encontrado un aumento en la concentración de esta vitamina durante el desarrollo ovárico, seguido de una disminución en los últimos estadios antes de la ovulación (Sandnes, 1988).

Estos hallazgos coinciden con la fase de mayor actividad de producción de esteroides sexuales que reflejan así una posible

demanda de AA en las reacciones de hidroxilación, necesitadas para la esteroidogénesis en los folículos de las células del ovario (Sandnes, 1988).

El AA está involucrado además en la maduración de eritrocitos para el mantenimiento normal de la sangre, por ello su deficiencia provoca anemias y trastornos hematológicos (Johnson *et al.*, 1971. Fide Halver, 1989).

1.4 Importancia de la Vitamina C en Camarones.

El ácido ascórbico ha sido identificado como muy importante en la dieta para el cultivo de juveniles de camarones *P. californiensis* y *P. stylirostris*. La toma de 0.1% de AA en relación a la dieta fue suficiente para prevenir la muerte relacionada a esta deficiencia. Sin la cantidad suficiente se produce pérdida del animal por "Muerte Negra" (Lightner *et al.*, 1979).

En este mismo trabajo se reporta además reducción en la tasa de crecimiento, pobre conversión alimenticia, disminución en la resistencia al estrés y reducción en la capacidad de reparación de tejidos, esto último debido a la pérdida en la habilidad de hidroxilar residuos de prolina en pro-colágeno por acción de la prolil-hidroxilasa (PH), ya que esta reacción requiere la presencia de ácido ascórbico para que ocurra a niveles

adecuados y producir así la maduración de fibras de colágeno necesarias para los nuevos tejidos.

Catacutan *et al.*,(1989) reportaron daños severos a nivel de células del intestino medio (hepatopáncreas), observándose extensas áreas necróticas en las células epiteliales en el lumen, gran cantidad de vacuolas presentes en las células -R- y ruptura de la membrana basal.

La enfermedad de la "Muerte Negra" se caracteriza por lesiones hemocíticas melanizadas distribuidas a través del tejido conectivo del cuerpo del camarón (Lightner *et al.*, 1979).

Los procesos de reparación de tejidos son descritos por Hunter (1979), en *P. californiensis* y *P. stylirostris*, alimentados con dietas suplementadas y deficientes en AA, y básicamente consiste en una infiltración de células hemocíticas, encapsulación, formación de bandas de tejido y melanización, formación de matriz intercelular y formación de nuevo epitelio y cutícula.

Por otro lado Lightner *et al.*,(1979), sostienen que las diferencias en la reparación de tejido afectado entre camarones deficientes y no deficientes de AA de ambas especies se debe a diferencias en la intensidad de respuesta de reparación en el tiempo.

La infiltración de hemocitos ocurrió mas rápidamente en camarones que recibieron ácido ascórbico que en aquellos que no lo recibieron. Cuatro días después de la reparación del tejido, la tasa de infiltración de hemocitos en las cercanías del tejido nuevo era mas evidente en ambas especies, y un tejido completamente reparado estaba presente. Sin embargo después del día once del reemplazo del tejido averiado la infiltración de hemocitos había desaparecido en aquellos camarones que recibieron dietas con AA, mientras que en los que no lo recibieron, aún era obvia la presencia de hemocitos.

El requerimiento de AA en la nutrición de estas dos especies de camarones peneidos ha sido demostrada. La dinámica entre su disminución y aumento en los tejidos, sugirió que estas especies en estadio juvenil son incapaces de sintetizar la vitamina en cantidades suficientes para satisfacer sus requerimientos metabólicos (Lightner *et al.*, 1979).

Sin embargo el punto de saturación de los tejidos no es demostrable, y puesto que el nivel biológico cero no puede ser alcanzado, existe la posibilidad de que los crustáceos puedan sintetizar cierta cantidad de AA (Desjardins *et al.*, 1985) que en camarones jóvenes es insuficiente, lo que no ocurre en camarones mayores o iguales a 12 gramos (Lightner *et al.*, 1979; He y Lawrence, 1993) igual que ocurre con las langostas, quienes sintetizan su propio AA (Desjardins *et al.*, 1985).

Lightner *et al.*, (1977), observaron que la enfermedad solo se presenta en postlarvas y juveniles de *P. californiensis* alimentados sin ácido ascórbico y mantenidos en tanques con o sin flujo continuo que no recibieron luz solar y que no contenían fitoplancton.

He y Lawrence (1993), demostraron que los requerimientos de vitamina C para camarones *P. vannamei*, depende del tamaño y disminuyen con la edad, es así que 100 mg de ácido ascórbico equivalente (AAE)/Kg de dieta es aparentemente suficiente para prevenir la mortalidad relacionada con deficiencias de esta vitamina, en camarones mayores de 0.8 gramos, mientras que para animales de 0.23 gramos se requieren 1000 mg AAE/Kg para que no exista problemas de mortalidad.

El AA interviene también en la activación del sistema inmunológico del animal, esto puede ser observado en juveniles *P. monodon* infectados con MBV (Baculovirus) y alimentados con APM, los cuales demostraron una marcada mejora en la estructura de los túbulos hepatopancreáticos, a diferencia de aquellos que no recibieron APM (Catacutan y Lavilla-Pitogo, 1994).

Así mismo para comprobar el efecto de la vitamina C en la resistencia a enfermedades infecciosas, se tomaron muestra de hemolinfa de los juveniles *P. californiensis* moribundos, y se

aislaron bacterias oportunistas tales como: Vibrio alginolyticus, V. anguillarum y Pseudomana spp. Estos animales fueron tratados con una serie de antibióticos, sin obtener resultados satisfactorios, sin embargo cuando ellos recibieron alimentación natural (fitoplancton) disminuyó el índice de mortalidad, llegando incluso cerca de cero (Lightner *et al.*, 1977).

Lightner y Redman (1977), demostraron mediante la técnica de Schmorl que la coloración negra asociada con hemocitos en los procesos inflamatorios de etiologías infecciosas y no infecciosas es melanina. La melanina asociada con los hemocitos se cree que se deriva de la actividad de estos últimos.

Soderhall y Johansson (1989), indicaron que la enzima clave en la síntesis de melanina es la fenoloxidasa. La fenoloxidasa facilita la formación de melanina mediante la oxidación de fenoles a quinones, los cuales son convertidos en melanina a través de una serie de reacciones no enzimáticas. Debido a que la fenoloxidasa produce fenoles tóxicos y melanina, los cuales pueden tener efectos fatales para el animal, normalmente se encuentra presente en los hemocitos como una proenzima inactiva llamada profenoloxidasa (proPO).

La conversión de profenoloxidasa en fenoloxidasa puede deberse a una serie de factores, que incluyen la presencia de proteasas, infecciones por patógenos, cloroformo, lípidos, bajas en la concentración de calcio, solventes orgánicos, detergentes,

calor, entre otros. Se sabe también que la tirosina sirve de sustrato para que actúe la profenoloxidasa, debido a que contiene un grupo amino y un grupo fenólico, además la profenoloxidasa puede actuar también sobre grupos de L-dihidroxifenilalanina (L-DOPA), que son derivados de la tirosina y que poseen el grupo fenólico, produciendo quinones, los cuales son polimerizados y finalmente se transforman en melanina (Soderhall y Johansson, 1989).

En el interior de los granulocitos se encuentran proteasas de las serinas y la propenoloxidasa, debido a cualquier cambio homeostático, se produce una desgranulación de los granulocitos, lo cual trae como resultado la liberación de las enzimas antes mencionadas, es así como las proteasas de las serinas hidroxilan la proPO, transformándola en la forma activa fenoloxidasa, y ésta a su vez utiliza a la tirosina como sustrato, produciéndose quinones como resultado, los que por polimerización se transforman en melanocroma y finalmente en melanina. Debido a esta secuencia de reacciones, se le conoce como "Sistema de Cascada de la Activación del Sistema proPO" (Soderhall y Johansson 1989) Figura 2.

DIAGRAMA DE ACTIVACION DEL SISTEMA proPO

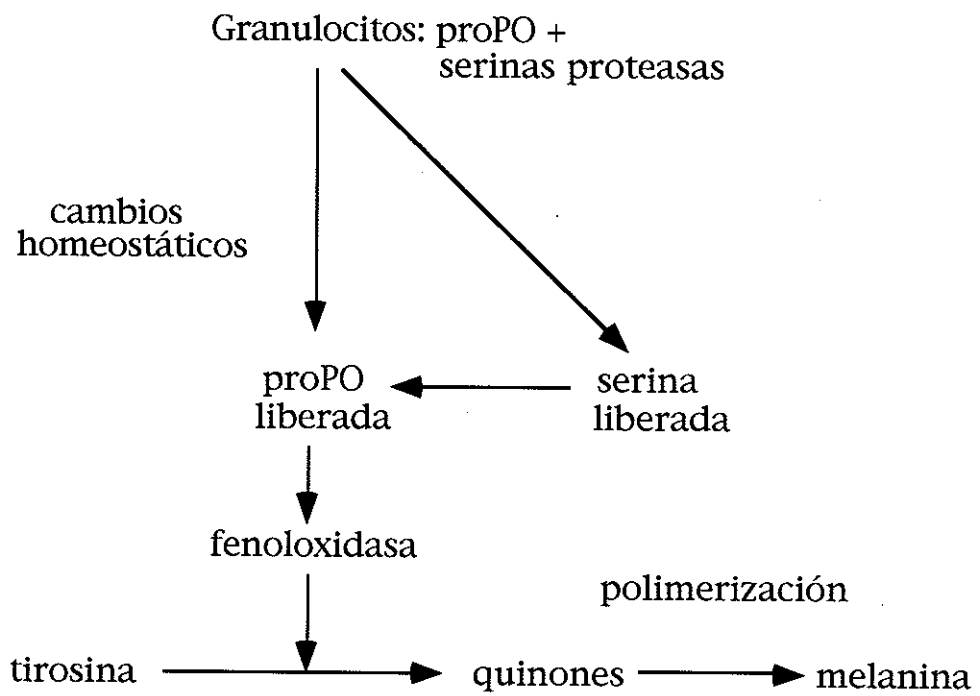


Fig. 2 Sistema de Cascada de la Activación del Sistema proPO" (Soderhall y Johansson, 1989).

CAPITULO II

MATERIALES Y METODOS

2.1 Animales

Las larvas de *Penaeus vannamei* utilizadas en el bioensayo fueron obtenidas del Departamento de Larvicultura del CENAIM.

Dos semanas antes de iniciar el bioensayo se alimentó con una dieta carente de vitamina C (dieta control), con la finalidad de evacuar las reservas de AA en el tejido y de esta forma incrementar el nivel de respuesta a las dietas experimentales.

Es así como treinta animales de 0.8-1.2 gramos fueron colocados en tanques de policarbonato de 500 litros en un área cerrada, conteniendo agua de mar a 35 ppt, filtrada por filtro de gravedad y U.V., con aireación constante, utilizándose piedras difusoras para el efecto. Para poder conocer el peso de las larvas, se utilizó una balanza LIBROR EB 3200-D (Foto N°1).

Cabe mencionar que un día previo a la siembra de las larvas cada tanque fue desinfectado con cloro, lavado con abundante agua a 0 ppt para eliminar cualquier residuo del mismo.

Cada tanque fue forrado con plástico negro para prevenir el crecimiento de algas (Foto N°2 y N°3).

La temperatura fue controlada por medio de planchas de calentamiento, las que fueron colocadas en un reservorio de capacidad de 1 tonelada, luego de lo cual mediante un sistema de tuberías de PVC de 3/4 de pulgada (2 cm) de diámetro era repartida a los tanques. Se mantuvo un sistema de flujo continuo, con un recambio diario del 300% (Foto N°4).

Diariamente se observó el comportamiento de los animales, y así mismo se controlaron parámetros abióticos, tales como temperatura del agua, pH y oxígeno disuelto (O.D), utilizando para ello un pHmetro digital UC-23 y un oxigenómetro digital UC-12 que servía también para medir la temperatura.

Los parámetros presentaron una variación de 24.5 ± 0.79 °C, 8.18 ± 0.34 y 8.3 ± 0.5 ppm respectivamente, mientras que la salinidad se mantuvo en un rango de 35 a 36 ppt durante todo el bioensayo.

La tasa de alimentación fue controlada quincenalmente de acuerdo a la tabla de alimentación de Ralston Purina®, USA,. El alimento fue proporcionado diariamente a las 9h00 y 17h00.

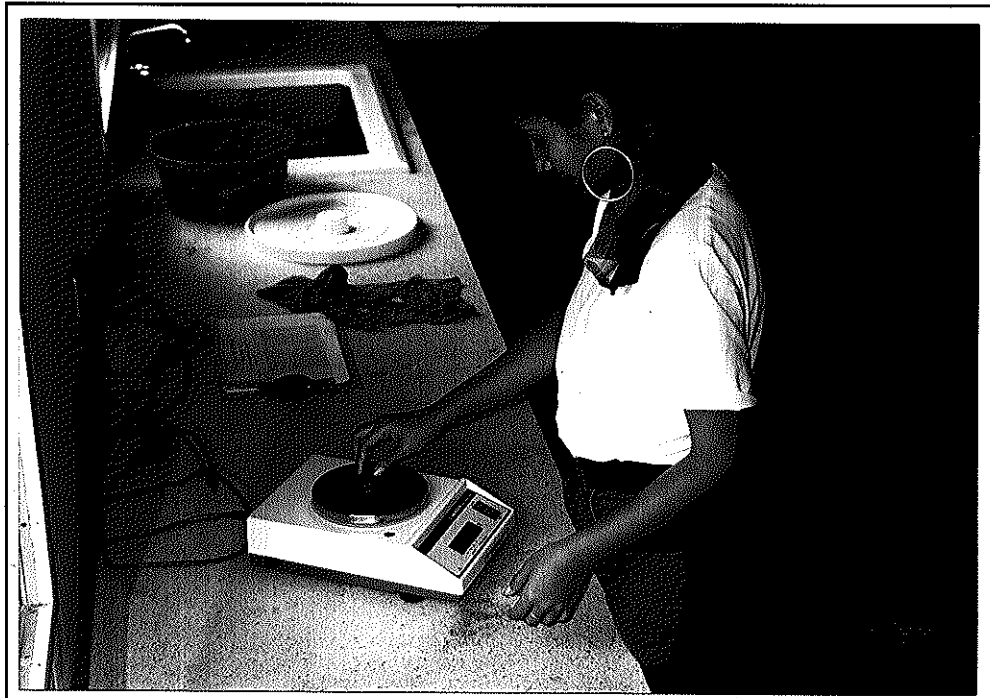


FOTO N°1.- Pesaje de los animales para la estimación del aumento de biomasa

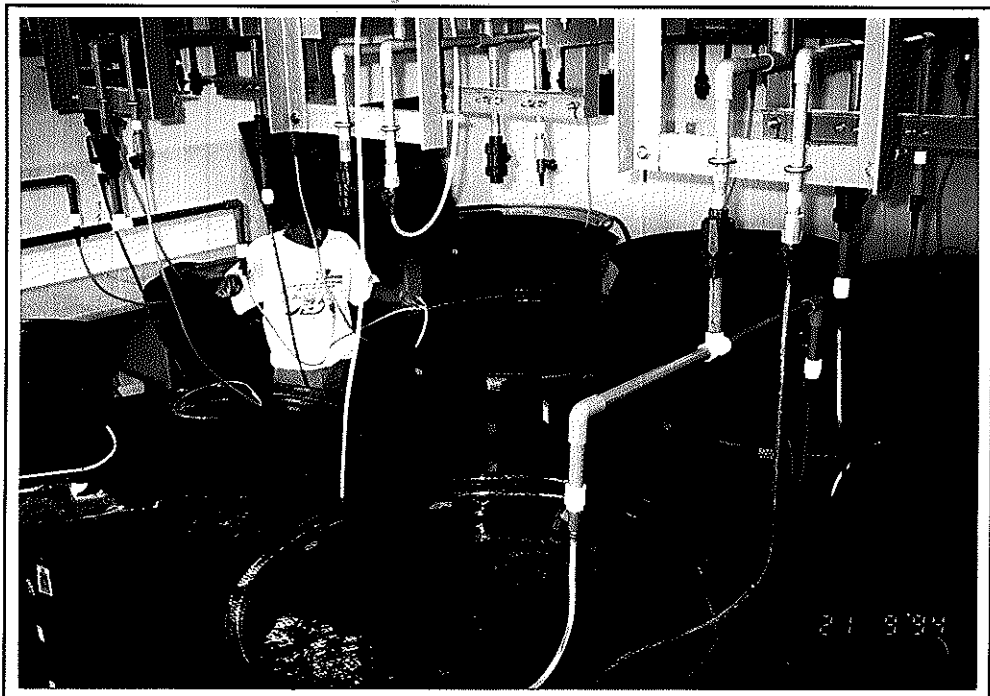

FOTO N°2.- Disposición de los tanques, observándose la instalación de líneas de aireación y agua.




FOTO N°3.- Vista general de la disposición de tanques.




FOTO N°4.- Reservorio con agua tratada y temperada.

2.2 Dieta

2.2.1 Preparación de la dieta.

Cinco dietas fueron preparadas por el Dpto. de Nutrición del CENAIM con variaciones en los niveles de APM, manteniendo constantes los demás ingredientes de la formulación. La composición de las dietas son descritas en la Tabla I.

TABLA I

Composición de las dietas experimentales conteniendo varios niveles de APM

mg APM/Kg	Dietas				
	A	B	C	D	E
	0	50	80	110	140
Ingredientes (g)					
Harina de cabeza de camarón	1227.60	1227.60	1227.60	1227.60	1227.60
Harina de pescado	450.00	450.00	450.00	450.00	450.00
Harina de calamar	225.00	225.00	225.00	225.00	225.00
Gluten de trigo	135.00	135.00	135.00	135.00	135.00
Afrecho de trigo	225.00	225.00	225.00	225.00	225.00
Harina de soya	778.05	778.05	778.05	778.05	778.05
Aceite de hígado de bacalao	195.30	195.30	195.30	195.30	195.30
Lecitina	45.00	45.00	45.00	45.00	45.00
Colesterol	22.50	22.50	22.50	22.50	22.50
RANGEN®	90.00	90.00	90.00	90.00	90.00
Almidón de maíz	814.05	813.905	813.76	813.615	813.469
*Mezcla de vitaminas	202.50	202.50	202.50	202.50	202.50
*Mezcla de minerales	90.00	90.00	90.00	90.00	90.00
APM	0.00	0.145	0.30	0.450	0.581
Total (g)	4500.00	4500.00	4500.00	4500.00	4500.00

* Pre-mezcla de vitaminas elaborada por Laboratorios ROCHE sin vitamina C

* Preparación de pre-mezcla de minerales: Tablas II y III

TABLA II
Formulación de pre-mezcla de minerales*

Ingredientes	Cantidad (g)
Bifosfato de calcio $\text{Ca}(\text{H}_2\text{PO}_4)_2 \cdot 2\text{H}_2\text{O}$	61.20
Lactato de calcio	207.18
Citrato férrico $\text{FeC}_6\text{H}_5\text{O}_7 \cdot 3\text{H}_2\text{O}$	13.50
Sulfato de magnesio $\text{MgSO}_4 \cdot 7\text{H}_2\text{O}$	61.65
Fosfato ácido de potasio KH_2PO_4	108.00
Bifosfato de sodio $\text{NaH}_2\text{PO}_4 \cdot 2\text{H}_2\text{O}$	39.15
Cloruro de sodio NaCl	19.80

*Formulación para 510 gramos.

TABLA III
Formulación de los elementos trazas*

Ingredientes	Cantidad (g)
Cloruro de aluminio $\text{AlCl}_3 \cdot 6\text{H}_2\text{O}$	0.090
Ioduro de potasio IK	0.085
Cloruro de cobre CuCl	0.055
Sulfato de manganeso $\text{MnSO}_4 \cdot \text{H}_2\text{O}$	0.400
Cloruro de cobalto $\text{Cl}_2\text{Co} \cdot 6\text{H}_2\text{O}$	0.530
Sulfato de zinc $\text{SO}_4\text{Zn} \cdot 8\text{H}_2\text{O}$	1.790

*Los elementos trazas son parte de la formulación de la mezcla de minerales.

2.2.2 Distribución de la dieta.

Las cinco dietas fueron distribuidas al azar entre los 15 tanques, obteniéndose de esta forma lo siguiente:

TABLA IV

Distribución de las dietas/tanques

Dieta	Nivel de APM en la dieta (mg/Kg)	Tanques
A	0	1, 9, 14
B	50	3, 6, 12
C	80	4, 10, 11
D	110	5, 7, 13
E	140	2, 8, 15

2.3. Técnicas Histológicas.

2.3.1 Recolección y Fijación de las muestras.

Para realizar el estudio de las alteraciones histopatológicas se siguieron las técnicas descritas por Bell y Lightner (1988).

Al inicio del bioensayo fueron seleccionados al azar 3 animales del grupo de siembra, para poder establecer en forma general las condiciones histopatológicas en que se encontraban y tener datos útiles para comparaciones posteriores. Durante el desarrollo del bioensayo se tomaron aquellos animales moribundos, con comportamiento y coloración anormales. No fueron

recolectados camarones muertos, puesto que los cambios producidos por la acción de enzimas proteolíticas y bacterias pueden causar errores en los resultados (Bell y Lightner, 1988) y finalmente al término del bioensayo se tomaron 3 animales por tanque para verificar los posibles trastornos histopatológicos provocados por deficiencias de AA.

Todas las muestras fueron procesadas en el Departamento de Microbiología-Patología del CENAIM, y fueron preservadas en solución fijadora de Davidson (Anexo 1), para lo cual primeramente eran inyectados a nivel de hepatopáncreas y músculo, utilizando jeringuillas de insulina de 1 ml, luego eran seccionados empleando cuchillas desechables de micrótopo, separando el cefalotórax del abdomen y finalmente se realizaba un corte longitudinal al cefalotórax (Anexo 2). Todo esto se hace con la finalidad de que exista una mejor infiltración de los tejidos con la solución fijadora (Fotos 5, 6 y 7).

En solución de Davidson permanecían durante 24 a 48 horas, dependiendo del tamaño de la muestra, luego de lo cual eran colocados en alcohol etílico al 50%, donde pueden permanecer indefinidamente sin que se produzca mayores cambios en los tejidos.



FOTO N°5.- Fijación de la muestra con solución de Davidson



FOTO N°6.- Disección y trisección de muestras para mejorar la infiltración en solución Davidson y alcohol.




FOTO N°7.- Obtención de cortes histológicos y fijación del tejido usando agua temperada al portaobjeto

2.3.2 Procesamiento de la muestra.

Para la obtención de cortes de 5 micras de espesor, se utiliza la técnica descrita por Oliva *et al.*, (1986) (Anexo 3), utilizando un micrótopo ERMA, INC. y una plancha desparafinadora ERMA, INC. modelo F-1, ambos de procedencia japonesa.

2.3.3 Tinciones.

Se utilizó la tinción de Hematoxilina-Eosina, método de Mayer (Anexo 4), el cual define claramente el núcleo, que se tiñe basófilo, mientras que el citoplasma se tiñe eosinófilo, este es el método mas usado en histología, y sirve para observar características de los tejidos en forma general (Luna, 1968).

2.4 Técnicas de Histoquímica.

2.4.1 Obtención de Cortes de Tejido.

Para la obtención de cortes de tejido de 5 micras de espesor se emplea el mismo procedimiento que en histología; esto es, fijación en solución de Davidson, deshidratación en alcoholes de diferentes concentraciones, embebeimiento en parafina, y finalmente se realizan cortes de 5 micras de espesor, utilizando un micrótopo ERMA, INC. y una plancha

desparafinadora ERMA, INC. modelo F-1, ambos de procedencia japonesa.

2.4.2 Tinción.

El método de tinción del Acido Periódico de Schiff, PAS (Anexo 5) fue utilizado para observar glicógeno, colágeno, membranas basales, fibras (Clark, 1981), los cuales según Lightner *et al.*, (1978) son sitios que se ven afectados seriamente por deficiencias de AA.

También se utilizó el método de Schmorl (Anexo 6), con el cual puede comprobarse químicamente la presencia de melanina en los tejidos afectados (Lightner *et al.*, 1977).



FOTO N°8.- Melanización avanzada en la base de pleópodos, branquias, urópodos, rostrum.




FOTO N°9.- Melanización de branquias, base de pleópodos, rostrum.




FOTO N°10.- Melanización en segmento abdominal, parte dorsal.




FOTO N°11.- Melanización de branquias, base de pleópodos, rostrum.

CAPITULO III

RESULTADOS Y DISCUSION

3.1 Resultados Histológicos.

Los animales de las diferentes dietas fueron analizados utilizando las técnicas ya descritas en el capítulo de materiales y métodos, previo a la fijación se realizó una observación macroscópica, para conocer el estado general en el cual se encontraban.

En el caso de los animales de la dieta A (0 mg APM/Kg de dieta) se observó un comportamiento anormal, con períodos de nado errático y letargo, curvatura anormal del cuerpo a nivel de la unión del cefalotórax y abdomen, falta de apetito, lo cual trajo como consecuencia un incremento en la mortalidad, igual como fue reportado por Lightner *et al.*, (1979).

Invariablemente, se encontró que todos los camarones de esta dieta presentaban zonas de color negruzco a manera de lesiones focales, en la región de las branquias, periópodos, pleópodos, rostrum, abdomen, urópodos y escamas antenales (Fotos 8, 9, 10 y 11).

Estos cambios en la coloración antes mencionados fueron muy similares a los descritos por Lightner *et al.*, (1977), en *P. stylirostris*, *P. californiensis* y *P. aztecus* ; Shigueno *et al.*, (1988) para *P. japonicus*. ; Haiqui y Lawrence, (1993) para *P. vannamei* .

En ciertos animales se pudo observar la presencia de grietas en la cutícula de la región abdominal, las cuales estaban acompañadas del pigmento de color negro, que posteriormente mediante el método de Schmorl demostró ser melanina (Lightner *et al.*, 1977).

Cabe mencionar que en aquellos sitios donde se observó infiltración de células hemocíticas junto con melanización, no se encontró la presencia de restos de material extraño, lo cual significa que la presencia del pigmento y de las células es debido a deficiencias de AA, y no a una infección bacteriana (Lightner *et al.*, 1979).

A nivel histológico los cambios fueron muy marcados, se pudo verificar una infiltración de hemocitos en los lugares en donde hubo melanización, disminución y/o pérdida del tejido conectivo de la subcutícula tanto en la región abdominal así como en la región cefalotorácica (Foto 12), tal como lo reportaron Lightner *et al.*, (1977) y Magarelli *et al.*, (1978) para *P. californiensis* y *P. stylirostris* en ambos casos, además los

animales presentaron un engrosamiento de la submucosa del intestino medio de la región abdominal con infiltración de células hemocíticas, observándose también una apariencia anormal alargada con nada o casi nada de alimento (Foto 13).

Por otro lado se pudo observar una pérdida en la síntesis de tejido conectivo en el intestino medio y en las regiones subepiteliales cefalotorácica y abdominal, de manera similar a lo observado en *P. californiensis* y *P. stylirostris* por Hunter *et al.*, (1979), todo esto debido a una disminución en la síntesis de colágeno por la carencia de AA. Así mismo se presentó una pérdida de tejido conectivo en el cordón nervioso ventral, lo cual pudo ser apreciado claramente utilizando la tinción de PAS.

De igual forma fue muy determinante la presencia de restos necróticos de tejido conectivo en el lumen de los túbulos hepatopancreáticos, además de una pérdida de la arquitectura de este órgano debido a una pobre definición de la membrana basal de los túbulos, los cuales presentaban una marcada disminución en la cantidad de vacuolas y destrucción de las células epiteliales (Foto 14), al igual que fue observado por Catacutan *et al.*, (1989) en *P. monodon*.

La presencia de un gran número de vacuolas en las células del hepatopáncreas, dan a notar el funcionamiento normal de las

mismas, debido a la digestión, absorción y almacenamiento de alimento (Bell y Lightner, 1988).

Por otro lado la presencia de restos de alimento en el intestino medio, y su apariencia redondeada, visto transversalmente, demuestra el buen estado del animal (Bell y Lightner, 1988).

Al realizar el análisis macroscópico de los animales provenientes de las dietas B, C, D y E, se pudo observar en algunos casos la presencia de zonas melanizadas a nivel de periópodos y abdomen, a manera de lesiones focales, sin embargo no existieron problemas de falta de apetito, letargo y mortalidad elevada, como sucedió con la dieta control.

A nivel histológico, en el caso de la dieta B, se pudo constatar la presencia de un número reducido de vacuolas en las células del hepatopáncreas, así mismo en algunos casos se encontró restos de tejido conectivo en el lumen de los túbulos hepatopancreáticos, mientras que la membrana basal se presentaba poco definida.

A manera general, en el hepatopáncreas se observaba poca basofilia cuando se utilizó la tinción hematoxilina-eosina, lo cual es una condición anormal, además se encontró una disminución de las células embrionarias en los túbulos del hepatopáncreas (Bell y Lightner, 1988).

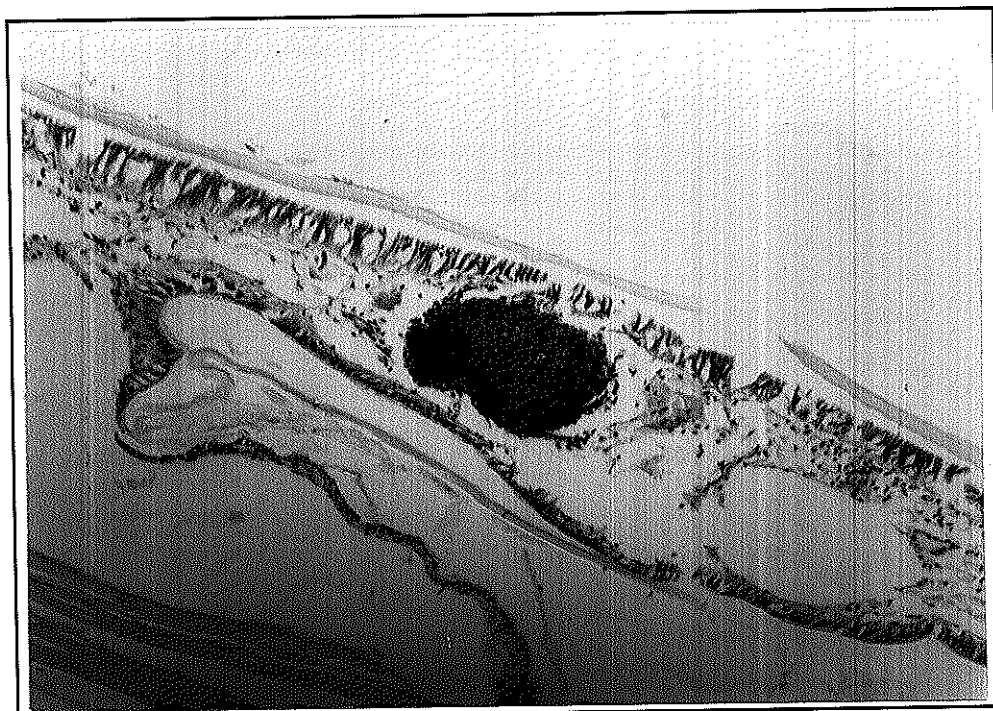


FOTO N°12.- Nódulo de melanina con infiltración de hemocitos, situado por debajo de la endocutícula. H&E.

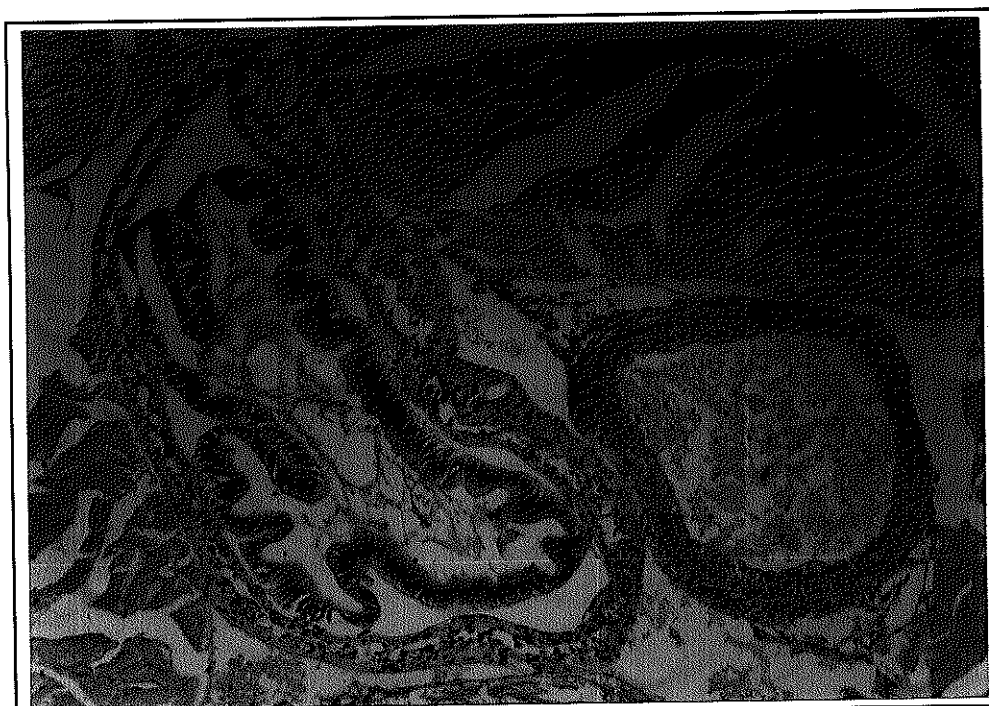

FOTO N°13.- Engrosamiento del intestino medio, con abundante infiltración de hemocitos. H&E.



FOTO N°14.- Destrucción de túbulos hepatopancreáticos, observándose una disminución en el número de vacuolas y pobre definición de las membranas de los túbulos. H&E.

En la parte abdominal, el intestino medio se presentó semivacío, pero a pesar de ello, las capas que lo forman, esto es la lámina basal (tejido conectivo), el epitelio cilíndrico simple (mucosa) y la submucosa, estaban bien definidas.

Por otro lado, a nivel de subcutícula se pudo observar una disminución de tejido conectivo, tanto en la región del cefalotórax como en el abdomen (Hunter *et al.*, 1979).

Un hepatopáncreas poco basófilo, membrana basal poco definida, restos de tejidos en el lumen de las células hepatopancreáticas, disminución en la cantidad de lípidos en los túbulos del hepatopáncreas, fueron signos característicos de animales tomados de uno de los tanques de la dieta C, mientras que los animales de los dos tanques restantes provenientes de esta dieta no presentaron estas condiciones. La supervivencia en este tratamiento fue del 74.40%

En los animales de la dieta D no se observaron cambios histológicos de trascendencia, por lo general los tejidos y órganos presentaron una apariencia normal, esto es, se observó gran cantidad de vacuolas, así como de células embrionarias en los túbulos del hepatopáncreas, con una membrana claramente definida.

Se pudo verificar una síntesis adecuada del tejido conectivo subcuticular cefalotorácico y abdominal, el cual puede ser visto claramente mediante el método PAS.

El intestino medio en la región abdominal siempre estuvo lleno de alimento o con restos del mismo, además de que sus capas estaban claramente definidas, y su apariencia era normal. La supervivencia en esta dieta fue de 85.50%

Finalmente en la dieta E (140 mg APM/Kg de dieta) se presentaron en algunos animales síntomas similares a los observados en los camarones de la dieta carente de AA.

A nivel histológico los animales afectados por deficiencias de AA presentaron melanización en la región del esófago-estómago (intestino anterior), sin embargo la cantidad de vacuolas en los túbulos del hepatopáncreas fue elevada, así mismo no se observó restos de tejido conectivo en el lumen de los mismos, pero la membrana basal no se presentó bien definida.

El intestino medio en el abdomen estaba lleno, lo cual significa que los animales se estaban alimentando normalmente, sin embargo la disposición de las capas del intestino no fue normal, puesto que se observó un engrosamiento de la submucosa y de la lámina basal.

La supervivencia en este tratamiento fue de 83.33% y se puede verificar que los daños en estos camarones fueron menores que aquellos de las dietas A, B y C.

La presencia de un gran número de vacuolas en las células del hepatopáncreas, dan a notar el funcionamiento normal de las mismas, debido a la digestión, absorción y almacenamiento de alimento (Bell y Lightner, 1988).

Por otro lado la presencia de restos de alimento en el intestino posterior, y su apariencia redondeada, visto transversalmente, demuestra el buen estado del animal (Bell y Lightner, 1988).

3.2 Resultados Histoquímicos.

En el caso de los animales de la dieta A, y mediante la técnica de Schmorl, se observó la presencia de un gran número de nódulos de color azulado a nivel de periópodos, apéndice antenal subcutícula abdominal y cefalotorácica, en las regiones del esófago-estómago, intestino anterior y posterior (Foto 15 y 16)

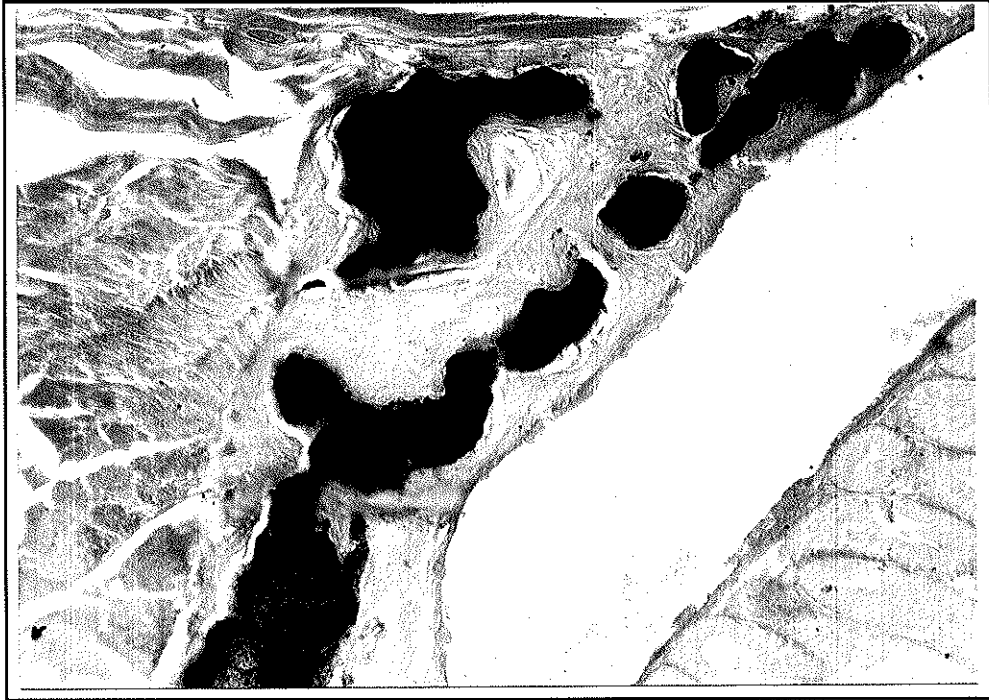

FOTO N°15.- Nódulo de melanina situado en músculo estriado región subcuticular, positivo para tinción Schmorl.




FOTO N°16.- Nódulos de melanina situados en el músculo estriado por debajo de la endocutícula, región abdominal. Tinción Schmorl.

De lo visto anteriormente, y a pesar de que el método de Schmorl identifica melanina y otros pigmentos como gránulos de argentafina, lipofuscinas, y tejidos que contengan grupos sulfídricos, se puede afirmar que las coloraciones negruzcas presentes en diferentes zonas del exoesqueleto, periópodos, branquias, escamas antenales, urópodos, entre otros es melanina. Esta afirmación se basa en lo siguiente:

- La argentafina (se describe como melanina), se presenta solo en vertebrados y está asociada con la presencia de tumores, también llamados carcinoides, melanomas y feochromocitomas. Las células argentafina son encontradas en el tracto digestivo (enterocromafinas) y en las adrenales (Preece,1972).

- Las lipofuscinas son lípidos que se encuentran en células cardíacas y musculares lisas, en los macrófagos y en células parenquimales e intersticiales, las reacciones diferenciales incluyen sudanofila, tinción con azul de Nilo, ácido graso, glicol y etileno (Parker, 1991).

Esto significa que las lipofuscinas son componentes celulares normales, por lo tanto no deben ser observadas en una tinción normal Hematoxilina-Eosina (H-E), solamente cuando son oxidadas con el método de Schmorl pueden aparecer teñidas de azul. Realizando una comparación de cortes del mismo tejido, con un espesor de 5 micras, y de la misma profundidad del bloque, pero que fueron teñidos con Schmorl y con H-E, se

puede identificar claramente en la zona afectada, manchas anormales de coloración café, cuando se observa en H-E, y la misma mancha aparece teñida de azul en Schmorl, entonces si ese gránulo de color azul fuese una lipofucsina, no debería teñirse en H-E, puesto que no reacciona con estos colorantes.

- La melanina siendo un pigmento que se presenta como una condición anormal del animal, aparece como manchas de color café-marrón cuando se tiñe con H-E.

-Siendo las lipofucsina componentes celulares, no pueden ser observadas como gránulos grandes del tamaño de una célula, sino como elementos de tamaño muy inferior. Los gránulos observados en las muestras son del tamaño de una aglomeración de células.

- Una de las características de melanización es la infiltración de células hemocíticas (Lightner y Redman, 1977), puesto que son los granulocitos (tipo de hemocitos) los que producen este pigmento. Cuando se realizó la observación de las zonas afectadas en cortes teñidos con H-E se identificó claramente una gran infiltración de células hemocíticas en y alrededor de aquellos gránulos que se tiñeron de azul cuando fueron tratados con el método de Schmorl.

- Finalmente los pigmentos de color negro debido a la precipitación de sulfuros metálicos ocurre después de que el

animal ha muerto, cuando entra a la fase de descomposición (Lightner y Redman, 1977). Los animales fueron revisados macroscópicamente mucho antes de morir y ya presentaban lesiones de color negro.

En los animales de la dieta B, se encontró zonas melanizadas en el hepatopáncreas, en el músculo y a nivel de la base de los periópodos, lo cual puede ser visto claramente mediante Schmorl.

En las dietas restantes a nivel macroscópico se pudo observar indistintamente en uno u otro animal zonas focales externas de melanización en diferentes partes del cuerpo, esto es, en periópodos, cutícula abdominal, urópodos, apéndice antenal y rostrum, sin embargo microscópicamente no se encontraron zonas de melanización, como sucedió con las dietas A y B.

Si bien es cierto se ha reportado en prácticamente todos los trabajos realizados con AA, que la melanización es una señal evidente de deficiencia de esta vitamina, no se puede olvidar que también se puede melanizar una zona en la cual ha ocurrido una lesión mecánica, como respuesta fisiológica propia del animal para evitar daños mayores, esto unido al hecho de que estas lesiones focales no se presentaron en la mayoría de la población, sino que mas bien fue muy esporádico, puede llevar a la conclusión de que la melanización en los animales de las

dietas C, D y E no se debió a deficiencias de AA, sino a daños mecánicos.

CONCLUSIONES

De los resultados obtenidos en este trabajo se puede concluir que:

- 1.- El tejido conectivo que se encuentra formando los tejidos nerviosos, la región subcuticular del cefalotórax y abdomen, los intestinos anterior, medio y posterior, es el mas afectado por deficiencias de Vitamina C debido a una disminución en la síntesis de colágeno, proteína de mayor abundancia de este tejido, todo esto a causa de la incapacidad de hidroxilar residuos de prolina en procolágeno por acción de la prolil-hidroxilasa, ya que esta reacción requiere de AA.
- 2.- El órgano que sufrió una mayor degeneración tanto de sus células como tejidos, fue el hepatopáncreas, observándose una perdida de la arquitectura normal de los túbulos, a causa de una pobre definición de la membrana basal. Por otro lado la falta de vacuolización, denotó una condición anormal de este órgano, característica que se manifestó en todos los animales de la dieta A (0 mg APM/Kg).
- 3.- Los animales de la dieta B (50 mg APM/Kg) presentaron trastornos histopatológicos muy similares a los de la dieta A (0mg APM/Kg)

- 4.- La dieta C (80 mg APM/Kg), D (110 mg APM/Kg) y E (140 mg APM/Kg) pueden considerarse como apropiadas para el desarrollo y crecimiento normal de *P. vannamei*

- 5.- Con la realización de este trabajo queda abierta la posibilidad de continuar investigando la importancia de la vitamina C en el mantenimiento de la fisiología y anatomía de camarones de la especie *P. vannamei*, especialmente en lo que concierne al funcionamiento mejorado del sistema inmunológico, unido a la presencia de agentes patógenos y a la alteración de las condiciones ambientales.

RECOMENDACIONES

Dado los resultados obtenidos se recomienda adicionar una sal de ácido ascórbico a las dietas artificiales de juveniles *Penaeus vannamei* , con el fin mantener el buen funcionamiento fisiológico del animal, lo que se traduce en tasas de supervivencias adecuadas.

Así mismo es necesario realizar trabajos que permitan investigar sobre la necesidad del AA para reforzar los sistemas de defensas primarios de los camarones, los cuales se ven seriamente afectados por deficiencias de vitamina C como pudo ser demostrado en este trabajo.

ANEXOS

ANEXO 1**SOLUCION DE DAVIDSON**

Etanol Absoluto	330 ml
Formaldehido al 37-39%	220 ml
Acido Acético Glacial	115 ml
Agua Destilada	335 ml

La solución de Davidson debe ser almacenada en temperatura ambiente (Bell y Lightner. 1988).

ANEXO 2**FIJACION Y PRESERVACION DE MUESTRAS**

- 1.- Tener a la mano suficiente líquido para la fijación, una regla a seguir es que se disponga de un volumen 10 veces mayor el volumen del individuo que se va a preservar.
- 2.- Inyectar la solución (0.1 a 1.0 ml dependiendo del tamaño del camarón), por medio de una jeringuilla en el hepatopáncreas en forma lateral, en la región anterior, y en la región posterior del mismo, y en la región anterior abdominal. Se debe tomar todas las precauciones para que la solución fijadora no entre en contacto con la piel y/o con los ojos. Normalmente el

hepatopáncreas en la región cefalotorácica es el que recibe mayor cantidad en relación con la región abdominal. Una buena regla es inyectar un equivalente de 5-10% del peso del cuerpo del camarón, entonces no existen señales de vida.

- 3.- Posteriormente levantar la cutícula utilizando una tijera, desde el sexto segmento abdominal hasta la base del rostrum, se debe tener precaución de no cortar el tejido. La incisión en la región cefalotorácica debe ser lateral hacia la línea media, mientras que en la región abdominal debe ser aproximadamente medio-lateral.
- 4.- Los camarones con mas de 12 gramos de peso, deben ser cortados transversalmente desde la unión del cefalotórax con el abdomen. Camarones de aproximadamente 5 cm de longitud deben ser disectados longitudinalmente a nivel de cefalotórax, cortando los periópodos y antenas, los cuales no son necesarios, mientras que el abdomen se corta transversalmente separando cada uno de los segmentos.
- 5.- Finalmente luego de la inyección, incisión, y disección/trisección, sumergir el camarón en la solución fijadora.
- 6.- Permitir que el animal permanezca en la solución fijadora 24 a 72 horas, dependiendo del tamaño (animales mas grandes permanecerán mas tiempo) a temperatura ambiente.

- 7.- Luego de una adecuada fijación, los especímenes deben ser transferidos a alcohol etílico al 50%, donde pueden ser almacenados indefinidamente.
- 8.- Siempre se debe tener suficiente información acerca del animal que ha sido preservado, esto es: condiciones macroscópicas, tiempo de recolección, edad, peso, fuente, etc., la cual debe ser guardada cuidadosamente (Bell y Lightner, 1988).

ANEXO 3

PROCESAMIENTO DE LA MUESTRA.

1.- Deshidratación

La deshidratación es normalmente llevada a cabo por inmersión del tejido en una serie de soluciones de alcohol etílico (etanol) con agua en donde las concentraciones de alcohol son gradualmente incrementadas. Se hacen cambios a través de soluciones de alcohol al 30%, 50%, 70%, 80%, 95%, y alcohol absoluto a fin de reducir el encogimiento que existe en el tejido. El tiempo requerido en cada uno depende del tamaño del objeto (30 min a 2 horas) y puede ser de 3 horas para piezas grandes y densas.

2.- Infiltración en Parafina.

El proceso de infiltración tiene la finalidad de reemplazar los fluidos del tejido, dándole mayor firmeza y consistencia para que

sea fácilmente cortado, normalmente se deja el tejido durante 3 horas a una temperatura entre 62 - 65 °C.

3.- Embebeimiento en Parafina.

Este proceso involucra la formación de bloques de parafina dentro de los cuales se coloca el tejido, el cual debe dejarse solidificar, para que este listo para ser cortado.

4.- Corte.

Consiste en la obtención de una cinta de parafina las cuales han sido cortadas adecuadamente, éstas son sumergidas en agua fría y luego en agua caliente, en forma rápida para que la parafina se extienda, y montadas luego en una placa portaobjetos, normalmente el grosor de estas cintas es de 5 a 6 micras dependiendo de lo que se desee observar.

5.- Hidratación.

El procedimiento que a continuación se describe es una modificación del original realizado en el Departamento de Microbiología del CENAIM. Consiste en colocar las placas con los cortes seriados en los diferentes frascos con varias soluciones químicas y en los tiempos que a continuación se indican:

Xilol 1 durante 10 min

Xilol 2 durante 10 min

Xilol 3 durante 10 min

Alcohol absoluto 1 durante 3 min

Alcohol absoluto 2 durante 3 min

Alcohol al 90% durante 3 min

Alcohol al 80% durante 3 min

Alcohol al 50% durante 3 min

Agua destilada durante 3 min

6.- Tinción

Tres cortes de 5 micras de grosor fueron obtenidos a la misma profundidad para teñirlos con los tres tipos de tinciones: (1) Hematoxilina-Eosina, (2) Schmorl y (3) PAS.

En el caso de la tinción de hematoxilina-eosina se procede de la siguiente manera:

Se debe lavar la placa con agua destilada para eliminar las sales que pueden haber quedado como residuo, luego sumergir el preparado en hematoxilina, durante 10 seg. Es importante indicar que el tiempo de permanencia en el colorante depende del grado de concentración y madurez del mismo, a la consistencia y características del tejido y habilidad del técnico. Lavar con agua destilada, luego sumergir por 5 min en eosina, y lavar nuevamente con agua destilada (Este tipo de tinción puede variar dependiendo de la técnica empleada).

Las dos tinciones restantes serán descritos posteriormente en los respectivos anexos.

7.- Deshidratación.

Este procedimiento es utilizado por el Departamento de Microbiología, siendo una modificación de la técnica original.

La placa debe ser introducida en recipientes que contengan alcohol al 70, 80 y 90%, por un intervalo de 1 - 2 min en cada uno de estos recipientes, para luego lavar las placas en alcohol absoluto a y b, de 1 a 2 min en cada uno de ellos. Finalmente los preparados deben ser sometidos a la acción de dos xiloles: a y b, por un tiempo de 5 min en cada uno.

8.- Montaje final

El proceso es corto e implica la colocación de una placa cubreobjeto la cual se adhiere permanentemente, con la ayuda de un pegamento llamado Permout®. De esta forma la placa está lista y puede ser observada al microscopio (Oliva *et al.*; 1986).

ANEXO 4

HEMATOXILINA

Hematoxilina	1.0 g
Agua destilada	1000 ml
Iodato de sodio	0.2 g
Acido cítrico	1.0 g
Alumbre de amonio o potasio	50.0 g
Hidrato de cloral	50.0 g

Disolver el alumbre en agua, añada y disuelva la hematoxilina en esta solución. Luego adicionar el iodato de sodio, ácido cítrico y el hidrato de cloral, mezclar fuertemente todos los componentes hasta formar una solución. El color final del colorante es morado (Preece, 1972).

ANEXO 5

TINCION DE PAS (PERIODIC ACID SCHIFF)

Diseñado para observar: glicógeno, retículo, colágeno, membranas basales, fibrina, mucina.

Fijación: Zenker o formalina al 10%

Embebeimiento: Parafina. Cortes de 5 - 7 micras

Preparación de la Solución: Reactivo de Schiff; disolver 1 g. de fucsina básica en 80 ml de agua destilada y añadir 2 g de bisulfito de sodio SO_3HNa (ó 1.9 g de $\text{Na}_2\text{S}_2\text{O}_3$) y 20 ml de 1N ácido clorhídrico HCl, mezclar a intervalos de 2 horas, luego de lo cual la solución debe tornarse clara de un color amarillo pálido. Añadir 500 mg de polvo de carbón fresco, mezclar por 1 min y luego filtrar. La solución debe estar clara. Almacenar a 5 °C. Cuando se almacena a esta temperatura permanece activo durante algunos meses. Un precipitado blanco puede aparecer después de cierto tiempo, y debe

ser eliminado mediante filtración. Cuando una coloración rosada aparece, la solución debe ser descartada.

Procedimiento:

- 1.- Retirar la parafina de los cortes y llevar a hidratación de la manera usual.
- 2.- Sumergir las placas en ácido periódico al 1% (H_5IO_6).
- 3.- Lavar 5 min en agua de la llave.
- 4.- Sumergir las placas en reactivo de Schiff por 10 min.
- 5.- Pasar directamente a baños sucesivos de 2 min en una solución de bisulfito de sodio $NaHSO_3$ al 0.05M (0.52%)
- 6.- Lavar en agua de la llave durante 10 min
- 7.- Teñir durante 1 - 2 min en hematoxilina.
- 8.- Lavar en agua de la llave.
- 9.- Deshidratar en alcoholes
- 10.- Aclarar en xiloles, y montar

Resultados: El núcleo se tiñe de azul o negro (si se usa hematoxilina); el colágeno se tiñe de rojo o rosado (o naranja, si se usa ácido pícrico como contrateñido); el retículo se tiñe de rojo púrpura (o ligeramente rojo-anaranjado, si se usa ácido pícrico); el glicógeno se tiñe de rojo intenso; la mucina epitelial se tiñe de rojo púrpura a violeta; la fibrina se tiñe de rosado (rosado a violeta si se utilizó como contrateñido el fibrina Weigert); citoplasma se tiñe de amarillo o naranja, dependiendo del contrateñido (Clark, 1981).

ANEXO 6

TINCION DE SCHMORL

Diseñado para observar: pigmentos en cortes de tejidos, tales como melanina, granulos de argentafina, lipofuscinas, y componentes de tejidos que contienen grupos sulfúricos los cuales pueden reducirse desde ferricianuro férrico a ferrocianuro férrico, el cual aparece como un precipitado de color azul (Azul de Prusia). La reacción generalmente ocurre entre 1 y 5 min. Para prevenir un sobreteñido, lo mejor es observar los cortes periódicamente con el microscopio y retirarlos de la solución cuando la reacción haya ocurrido.

Fijación: formalina al 10%

Embebeimiento: parafina. Cortes de 6 micras de grosor

Soluciones:

Cloruro Férrico al 1% (solución madre)

Cloruro férrico	1.0 g
Agua destilada	100 g

Ferricianuro de Potasio al 1% (solución madre)

Ferricianuro de potasio	1.0 g
Agua destilada	100 ml

Solución de cloruro férrico-ferricianuro de potasio

Solución de cloruro férrico (solución madre)	150 ml
Solución de ferricianuro de potasio (solución madre)	50 ml

Preparar solo antes de usar.

Procedimiento:

- 1.- Deshidratar los cortes
- 2.- Sumergir en la solución de cloruro férrico-ferricianuro de potasio por 5 min.
- 3.- Lavar en agua de la llave
- 4.- Sumergir en "Rojo Neutro" por 5 min, para contrateñido
- 5.- Deshidratar rápidamente en alcoholes, aclarar en xilol y montar

Resultados:

Melanina: azul oscuro

Gránulos de Argentafina: azul oscuro

Lipofucsina: azul oscuro

Componentes que contienen grupos sulfídricos activos: azul oscuro

Núcleo: rosado, si se usa contrateñido

(Preece, 1972).

REFERENCIAS

1. Abe S., Machigashira Y. and Ito S. 1990. Effects of L-Ascorbyl-2-Phosphate Magnesium on *Penaeus monodon* Under Heat Stress Conditions. Abstracts of World Aquaculture. pp.120
2. Akiyama D., Dominy W., and Lawrence A. 1992. Marine Shrimp Culture: Principles and Practice. Elsevier Science Publishers. pp 535-567
3. Alava V., Kanazawa A., Teshima S. and Koshio S. 1993. Effect of Dietary L-Ascorbyl-2-Phosphate Magnesium on Gonadal Maturation of *Penaeus japonicus*.. Proc. Nippon Suisan Gakkaishi. 59: 691-696
4. Alava V., Kanazawa A., Teshima S. and Koshio S. 1993. Effects of Dietary Vitamins A, E and C on the Ovarian Development of *Penaeus japonicus*.. Proc. Nippon Suisan Gakkaishi. 59: 1235-1241.
5. Austin B. 1991. Methods in Aquatic Bacteriology. John Wiley & Sons. Ltd. pp: 117-118. New York

6. Bell T. and Lightner D. 1988. A Handbook of Normal Penaeid Shrimp Histology. World Aquaculture Society. Allen Press, Inc. pp: 2-6. Lawrence, Kansas
7. Bendich A. 1990. Ascorbic Acid and Immune Functions (Review). Proc. of Symposium on "Ascorbic Acid in domestic animals".pp: 408-421
8. Biological Stain Commission. 1981. Staining Procedures. Fourth Edition. Waverly Press, Inc. pp: 86-88
9. Boonyaratpalin M., Unprasert N. and Buranapanidgit. 1989. Optimal Supplementary Vitamin C Level in Sea Bass fingerling Diet. Proc. Third Workshop on Feeding and Nutrition in Fish. Japan. pp: 149-157
10. Boonyaratpalin M., Unprasert N. and Buranapanidgit.1990. Optimal Dietary Ascorbic Acid Syntoms in Sea Bass (*Lates calcarifer*). Proc. of Symposium on "Ascorbic Acid in domestic animals". pp: 402-407
11. Cahu Ch., Gouillou-Coustans M., Fakhfakh M. and Quazuguel P. 1991. The Effect of Ascorbic Acid Concentration in Broddstock Feed on Reproduction of *Penaeus indicus*.. Proc. Mariculture Commitee. N° 40. pp: 2-10

12. Catacutan M.R. and De La Cruz M. 1989. Growth and Mid-Gut Cells Profile of *Penaeus monodon* Juveniles Fed Water-Soluble-Vitamin Deficient Diets. Proc. Aquaculture. 81: 137-144
13. Catacutan M.R. and Lavilla-Pitogo C. 1994. L-Ascorbyl-2-Phosphate Mg as a Source of Vitamin C for Juvenile *Penaeus monodon* . The Israeli Journal of Aquaculture-Bamidgeh. 46: 40-47
14. Chávez de Martínez M. and Richards R. 1991. Histopathology of vitamin C deficiency in a cichlid, *Cichlasoma urophthalmus*. Journal of Fish Diseases. 14: 507-519.
15. Desjardins L.M., Castell J.D. and Kean J.C. 1985. Synthesis of Dehydroascorbic acid by subadult lobsters (*Homarus americanus*). Can. J. Fish. Aquat. Sci. 42: 370-373.
16. El Naggar G.O. and Lovell R.T. 1991. L-Ascorbyl-2-Monophosphate has Equal Antiascorbutic Activity as L-Ascorbic Acid but L-Ascorbyl-2-Sulfate is Inferior to L-Ascorbic Acid for Channel Catfish. Journal Nutr. 121: 1622-1626.
17. Gabaudan O., Meier W., Verlhac V. and Wahli T. 1990. Influence of the Dietary Source and Dosage of Vitamin C in Rainbow Trout (*Oncorhynchus mykiss*): Metabolism, Histology and

Immunity.Proc. of Symposium on "Ascorbic Acid in domestic animals".pp: 357-377

18. Grant B., Seib P. and Corpron K. 1989. Polyphosphorylated L-ascorbic acid: a stable form of vitamin C for aquaculture feeds. *Journal of the World Aquaculture Society*. 20: 143- 157.
19. He H., and Lawrence A. 1993. Vitamin C Requirements of the Shrimp *Penaeus vannamei*. *Aquaculture*. 114: 305-316
20. Halver J. 1989. The Vitamins. In: Halver J. (Editor), *Fish Nutrition, Second Edition*. Academic Press Inc. pp: 69-76. Sn. Diego, California
21. Halver J.E., Smith R.R., Tolbert B.M. and Baker E.M. 1975. Utilization of Ascorbic Acid in Fish. Second Conference on Vitamin C. *Annals of the New York Academy of Sciences*. 258: 81-101.
22. Hilton J. W., Cho C.Y. and Slinger S.J. 1977. Factors Affecting the Stability of Supplemental Ascorbic Acid in Practical Trout Diets. *Journal of Fish Res. Board Can.* 34: 638-687
23. Houg-Yung Ch. 1993. Recent Advances in Nutrition of *Penaeus monodon*. *Journal of the World Aquaculture Society*. 2: 231-240.

24. Hunter B., Magarelli Jr P.C., Lighthner D. and Colvin B. L. 1979. Ascorbic Acid-Dependent Collagen Formation in Penaeid Shrimp. *Comp. Biochem. Physiol.* 64B: 381-385.
25. Kanazawa A., Teshima S., Koshio S., Higashi M. and Itoh S. 1992. Effect of L-Ascorbyl-2-Phosphate-Mg on the Yellowtail *Seriola quinqueradiata* as a Vitamin C Source. *Proc. Nippon Suisan Gakkaishi.* 58: 337-341.
26. Lightner D. and Redman R. 1977. Histochemical Demonstration of Melanin in Cellular Inflammatory Processes of Penaeid Shrimp. *Journal of Invertebrate Pathology.* 30: 298-302.
27. Lightner D., Colvin B., Brand C. and Danald D. 1977. "Black Death", a disease syndrome of Penaeid shrimp related to a dietary deficiency of ascorbic acid. *Proc. World Mariculture Society.* 8: 611-624.
28. Lightner D., Hunter B., Magarelli P. and Colvin L. 1979. Ascorbic Acid: Nutritional requirement and role in wound repair in Penaeid shrimp. *Proc. World Mariculture Society.* 10: 513-528.
29. Lovell R.T. and El Naggar G.O. 1989. Vitamin C activity for L-Ascorbic Acid, L-Ascorbyl-2-Sulfate, and L-Ascorbyl-2-Phosphate Mg for Channel Catfish. *Proc Third International*

Symposium on Feeding and Nutrition in Fish. Japan. pp. 159-165.

30. Luna L. 1968. Armed Forces Institute of Pathology, American Registry of Pathology. Third Edition. McGraw-Hill, Inc. pp: 186-188
31. Magarelli P., Hunter B., Lightner D. and Colvin B., 1978. Black death: an ascorbic acid deficiency disease in Penaeid shrimp. *Comp. Biochem. Physiol.* 63A: 103-108.
32. Manual de Showa Denko K.K. Biochemicals Division. 13-9, Shiba Saimon Chome Minato-Ku, Tokyo. 105 Japan. Magnesium-L-Ascorbyl-2-Phosphate.
33. Masumoto T., Hosokawa H. and Shimeno S. 1991. Ascorbic Acid's Role in Aquaculture Nutrition. *Proc. Aquaculture Feed Processing and Nutrition Workshop.* Singapore. pp:42-48.
34. Oliva J., Carbajal W. y Tresierra A. 1986. *Biología Reproductiva e Histología de Gónadas en Peces.* Editorial Biociencia. pp: 47-53
35. Parker P. Sybil. 1984. *Diccionario McGraw-Hill de Biología.* Tomo I. McGraw-Hill, Inc. pp: 288. Ciudad de Mexico, Mexico

36. Perkins F.O. and Cheng T.C. 1990. Pathology in Marine Science. Academic Press Inc. pp: 77-78. Sn. Diego, California
37. Preece Ann. 1972. A Manual for Histologic Technicians. Third Edition. Boston: Little Brown. pp: 203-204
38. Roberts Ronald J. 1989. Fish Pathology. Bailliére Tindall Inc. pp: 302-303. Great Britain.
39. Robertson L., Bray W., Trujillo-Leung J. and Lawrence A., 1987. Practical Molt Staging of *Penaeus setiferus* and *Penaeus stylirostris*. Proc. World Aquaculture Society. 18: 180-185.
40. Rosemark R., Bowser P. and Baum N. 1980. Histological observations of the hepatopancreas in juvenile lobsters subjected to dietary stress. Proc. World Mariculture Society. 11: 471-478.
41. Sandnes K. 1991. Vitamin C in Fish Nutrition - A Review. Fisk. Dir. SKR., Ser. Emaering. N° 1. 4: 3-32
42. Sandnes K., Hansen T., Killie J. and Waagbo R. 1990. Ascorbate-2-sulfate as a dietary vitamin C source for atlantic salmon (*Salmon salar*): 1. Growth, bioactivity, haematology and humoral immune response. Fish physiology and biochemistry. 6: 419-427.

43. Sandnes K. 1988. The Effect of Vitamin C on Reproduction in Fish. Animal Nutrition Events, Roche Seminar on Vitamin Nutrition in Fish, Trondheim, august 1987.
44. Sato M., Mitani T., Miyasaki T., Yoshinaka R. and Sakaguchi M. 1993. Efficacy of Dehydro-L-Ascorbic Acid as a Dietary Vitamin C Source in Rainbow Trout. Proc. Nippon Suisan Gakkaishi. 59: 171-176.
45. Sedgwick R. 1979. Influence of dietary protein and energy on growth, food composition and food conversion efficiency in *Penaeus merguensis*. Aquaculture, 19: 127-137
46. Shigueno K. 1988. Use of Mg-L-Ascorbyl-2-Phosphate as a vitamin C source in shrimp diets. Journal of the World Aquaculture Society. 4: 169- 174
47. Sindermann C. and Lightner D. 1988. Disease Diagnosis and Control in North American Marine Aquaculture. Second Edition. Edited by Elsevier. pp: 42-47
48. Sindermann C. and Lightner D. 1988. Disease Diagnosis and Control in North American Marine Aquaculture. Second Edition. Edited by Elsevier. pp:115-117

49. Soderhall K. and Johansson M.W. 1989. Cellular Immunity Crustaceans and the proPO System. *Parasitology Today*. 5:171-176
50. Soliman A.K., Jouncey K. and Roberts R.J. 1987. Stability of L-Ascorbic Acid (Vitamin C) and its Forms in Fish Feeds During Processing, Storage and Leaching. *Aquaculture*. 60: 73-83
51. Speek A., Schrijver J. and Schreurs W. 1984. Fluorometric determination of total vitamin C and total isovitamin C in foodstuffs and beverages by HPLC with precolumn derivation. *J. Agric. Food Chem.* 32: 352-355.
52. Teshima S., Kanazawa A., Koshio S. and Itoh S. 1991. L-Ascorby-2-Phosphate-Mg as a Vitamin C Source for the Japanese Flounder *Paralichthys olivaceus*. IV International Symposium on Fish Nutrition and Feeding.
53. Tucker B.W. and Halver J.E. 1986. Utilization of Ascorbate-2-Sulfate in Fish. *Proc. Fish Physiology and Biochemistry*. 2: 151-160.
54. Wedemeyer G. 1969. Stress Induced AsA Depletion and Cortisol Production in Two Salmonids Fishes. *Comp. Biochem. Physiol.* 29:1247-1252.

55. Westin D.T., Olney C.E. and Rogers B.A. 1985. Effect of Parental and Dietary Organochlorines on Survival and Body Burdens of Striped Bass Larvae. Transactions of the American Fisheries Society. 114:125-136.
56. Wilson R., Poe W. and Robinson E. 1989. Evaluation of L-ascorbyl-2-polyphosphate (AsPP) as a dietary ascorbic acid source for channel catfish Aquaculture.81:129-137.