CENAIM INFORMA
Boletín informativo
30 de abril del 2000

Evidencias de la existencia de un virus relacionado al Virus de la Cabeza Amarilla (YHV) en Ecuador.

En octubre de 1999 una muestra tomada en una camaronera de la provincia del Guayas dió un resultado positivo en pruebas moleculares para el Complejo del Virus de la Cabeza Amarilla (YHV). Desde entonces el CENAIM y el CSA han desplegado una serie de actividades para corroborar estos indicios iniciales.

EVIDENCIAS A NIVEL MOLECULAR

• La muestra tomada en octubre de 1999 dió positivo para YHV por RT-PCR.
• Se envió nuevas muestras de la misma piscina a CSRIO (Australia) y a Farming Itelligence Technology (Taiwan), ambos confirmaron que las muestras eran positivas para YHV.
• CSRIO procesó las muestras con 5 iniciadores diferentes, obteniendo resultados positivos con sólo uno de ellos, que es el que nos permite identificar a todos los virus que forman parte del Complejo YHV. El hecho de que diera negativo con los otros indicadores excluye la posibilidad de que haya sido importado de Asia o Australia.
• Estos resultados nos permiten concluir que el virus que hemos detectado en Ecuador es un miembro más del complejo YHV.

COMPLEJO YHV

GAV	LOV	YHV (tailandés)	YHV-like (americano)

• Esto puede verse con optimismo ya que siendo un virus que ha estado aquí desde hace algún tiempo podría ser menos "dañino" que si es un virus introducido recientemente. Sin embargo, no debemos olvidar que el YHV que afectó Tailandia es un virus local y eso no lo hizo más benévolo. Por otra parte, tenemos el ejemplo del WSSV que ha estado presente en Ecuador por lo menos desde 1996, pero causó problemas desde el año 1999 .
• Estos resultados iniciales son de un solo estanque, lo cual significa que tuvimos una suerte enorme o la prevalencia en la zona de muestreo es alta.
• Inicialmente pensamos que podría ser una forma no patogénica de YHV como es el caso de LOV ya que no están afectados, simultáneamente, todos los tejidos característicos de YHV.

EVIDENCIAS A NIVEL HISTOLOGICO

• La Dra. Victoria Alday (CSA - Unión Europea) encontró en placas procesadas en el CENAIM, muestras con picnosis y kariorrexis (lesiones típicas del TSV y YHV) en el tejido nervioso (exclusivo del YHV) y severa infiltración hemocítica en epitelio subcuticular (TSV crónico), esto es, presencia de una infección mixta de YHV con TSV.
• El TSV y YHV causan lesiones muy similares. Los cambios celulares son prácticamente los mismos pero la diferencia está en los tejidos a los que afecta.
• Se han encontrado nuevos casos de picnosis y kariorrexis en el tejido nervioso, kariorrexis en tejidos hematopoyético, picnosis y kariorrexis en órgano linfoide, sin presentar lesiones mixtas con TSV.
• Si no tuviéramos resultados anteriores de RT-PCR positivos para el YHV en el Ecuador, la histología sería insuficiente para el diagnóstico, ya que no todos los tejidos normalmente afectados por YHV lo están. Sin embargo, con la información disponible por RT-PCR sabemos que es un virus YHV diferente a los conocidos por lo que no sería sorprendente que también mostrase diferencias en las lesiones.

OPINION DEL Dr. TIM FLEGEL

Esta es la opinión del Dr. Tim Flegel de la Universidad de Mahidol en Tailandia después de analizar las muestras que se le enviaron: «probablemente es algo que ha estado ahí por algún tiempo pero se lo ha pasado por alto, seguramente por un exagerado énfasis en el TSV y por las similitudes entre el TSV y el YHV desde el punto de vista histopatológico. Basándome en la información que tengo, probablemente se trata de una especie local (***de las Américas***) de YHV y no de un virus importado (***introducido de Australasia***) por lo que se lo debe ver en forma menos alarmante que al WSSV, por ejemplo.»

RESULTADOS DEL MONITOREO EXPLORATORIO

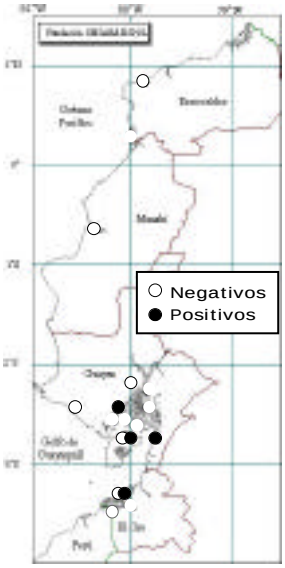

• El mapa muestra los lugares donde se están recogiendo muestras para el análisis histológico.

• Se muestrearon las piscinas que de acuerdo al camaronero tenían problemas, analizándose cinco camarones por piscina.

• Hasta el momento se han detectado lesiones típicas del YHV en el cordón nervioso, tejido hematopoyético y órgano linfoide.

CUALES SERAN LOS SIGUIENTES PASOS QUE TOMARAN EL CENAIM y EL CSA

• Llevar a cabo un monitoreo para determinar la prevalencia del YHV-like (americano) en el Ecuador.
• Realizar bioensayos que permitan determinar la patogenicidad del virus.
• Afinar la técnica de RT-PCR para la detección del YHV-like (americano) e intercalibrarla con otros laboratorios.
• Incluir en las pruebas de manejo de estanques para minimizar el impacto del WSSV, observaciones que tomen en consideración la presencia de este nuevo virus.
• El CSA se encuentra elaborando protocolos para prestar el servicio de detección del YHV-like (americano) a los productores.

Presentaremos información más detallada sobre este tópico en la siguiente edición de nuestro Boletín Informativo El Mundo Acuícola (abril / 2000).

Medidas generales que el productor debería observar

En el caso de que la transmisión del YHV-like (americano) sea similar a la del YHV tailandés, en donde no participan ningún tipo de vectores, su control sería más fácil y su diseminación menos eficiente que en el Virus de la Mancha Blanca, esto significa que: (1) sembrando PLs negativas al YHV-like (americano), y (2) manejando el estanque bajo las medidas de bioseguridad para el control de virus, como las recomendadas para el WSSV, tendríamos altas probabilidades de no incorporar este virus a nuestro sistema durante el ciclo de cultivo.